AUS DER CHIRURGISCHEN KLINIK DER UNIVERSITÄT MARBURG
DIREKTOR: PROF. DR. KLAPP

ÜBER GELENKTUMOREN

INAUGURAL-DISSERTATION

ZUR ERLANGUNG DER DOKTORWÜRDE
DER HOHEN MEDIZINISCHEN FAKULTÄT
DER PHILIPPS-UNIVERSITÄT MARBURG

VORGELEGT VON

RUDOLF ELBORG
AUS MAGDEBURG

MARBURG
BUCHDRUCKEREI HERMANN BAUER
1934

Angenommen von
der Medizinischen Fakultät Marburg
am 23. Februar 1934.

Gedruckt mit Genehmigung der Fakultät.

Referent: Privatdozent Dr. Baumann.

Korreferent: Professor Dr. Klapp.

R. UNIV
BIBLIOTHEEK
LEIDEN

Meinem Bruder Martin

gewidmet

Digitized by the Internet Archive
in 2026

https://archive.org/details/IA41554410_0165

Die Kenntnis von Tumoren, die innerhalb des Gelenkes lokalisiert sind, und auch der, die wohl außerhalb der Gelenkkapsel sitzen, aber durch Wachstum in das Gelenk hinein als Gelenktumoren aufzufassen sind, beginnt sich erst seit Ende des 19. Jahrhunderts auszubreiten, als durch die aseptische Wundbehandlung die Eröffnung der Gelenke nicht mehr mit einem so großem Risiko verbunden war wie vorher. Doch konnte *Kienböck* 1917 noch sagen „die Kenntnis von der Existenz der Affektion ist noch nicht Gemeingut des ärztlichen Wissens geworden". Der Grund dafür ist in erster Linie die außerordentliche Seltenheit der Gelenkgeschwülste. Statistiken, wie die der Göttinger Klinik weisen von ca. 30 000 Tumoren aller Art und Lokalisation nur einige wenige Gelenktumoren auf. Das Gelenk besitzt eine außergewöhnlich große Widerstandskraft gegenüber Blastomen (Hueter, Mueller, Oeser). „Bei dem Gelenkknorpel ist dies ohne Weiteres verständlich, da die Geschwülste eine starke Blutversorgung verlangen, die im Knorpel nicht vorhanden ist"; für das refraktäre Verhalten der Gelenkkapsel, die doch eine allgemein hohe Disposition zu den verschiedenartigsten pathologischen Prozessen zeigt, gibt es z. Zt. noch keine Erklärung. Manche Autoren nehmen eine spezifische Abwehrkraft der Gelenkkapsel an. Von den gutartigen Geschwülsten sind *Fibrome, Angiome, Osteome, Lipome* und *Chondrome* an den Gelenken beobachtet worden. Alle diese histologisch gutartigen Geschwülste können zuweilen klinisch bösartig sich auswirken (Metzler, Seidener, Kienböck u. a.). Als maligner Tumor im Gelenk kommt nur das *Sarkom* in Frage, das wiederum klinisch sehr oft einen ausgesprochen gutartigen Verlauf nimmt.

Fibrome

Das Auftreten von Bindegewebsgeschwülsten in den Gelenken ist so selten, daß man von einer „Kenntnis" über diese garnicht sprechen kann. In der deutschen Literatur ist nur ein einziger Fall von *von Brunn* veröffentlicht worden, bei dem die Geschwulst von

dem lateralen Kniegelenks-meniskus ausging; in der ausländischen Literatur ist ein weiterer Fall von *Mayo Robson* 1891 in The Lancet beschrieben worden. Die klinische Bedeutung der Gelenkfibrome ist daher gering.

Die Patienten befanden sich im Alter von 18 und 38 Jahren, waren neben der Gelenkerkrankung völlig gesund. Die Beschwerden entwickelten sich langsam im Verlauf von Jahren (2 Jahre bei von Brunn). Stechende und ziehende Schmerzen im Kniegelenk traten schon nach kürzerem Gehen auf und gleichzeitig damit Schwellungen und Gelenkergüsse. Später bemerkten die Patienten eine Vorwölbung am Kniegelenk, die nicht wieder verschwand, und allmählich immer größer wurde. Bei *von Brunn* kann der Patient schon 1 Jahr vor der Behandlung sein Bein im Kniegelenk nicht mehr völlig strecken.

Der Aufnahmebefund (von Brunn) stellt Schwellung des rechten Kniegelenkes, besonders neben dem Lig. patellae an der Außenseite fest. Die Diagnose wird auf Fungus genus incipiens gestellt und dementsprechend behandelt. Die Erfolglosigkeit dieser Behandlung und der sich in letzter Zeit stark vergrößernde Tumor bringt den Patienten erneut in die Klinik. Man findet eine Beugekontraktur im rechten Kniegelenk. Etwas unterhalb der Patella und außerhalb des Lig. patellae ist ein etwa taubeneigroßer, grobhöckriger Tumor von knorpelharter Konsistenz zu fühlen, der sich unter das Lig. patellae und nach hinten fortzusetzen scheint. Der Tumor ist auf Druck schmerzhaft; die Haut darüber ist unverändert. Atrophie der Muskulatur des ganzen Beines ist festzustellen.

Das Röntgenbild kann diagnostisch verwertbare Resultate liefern. Bei *von Brunn* ergab es eine starke Auseinanderdrängung der seitlichen Kondylen bei normaler Entfernung der medialen. Der Tumor gibt auf der Platte nur einen schwachen Schatten; er enthält keine knöchernen Bestandteile; keine Veränderung an den Kondylen des Femur und der Tibia. Diesmal wurde die Diagnose „Tumor" gestellt.

Operation mit Exstirpation des Krankheitsherdes dürfte bei der Gutartigkeit des Fibroms in allen Fällen völlige Heilung mit gutem funktionellen Resultat erzielen (Robson, von Brunn).

Makroskopisch hat im Fall *von Brunn* der Tumor die Form eines unmäßig vergrößerten Meniskus; der Gelenkfläche von Tibia und Femur entsprechen auch auf dem Tumor glatte Flächen; an

dem medialen hinteren Teil des Tumors ist noch ein 2 cm langer Rest des Meniskus, der kontinuierlich in den Tumor übergeht.

Mikroskopische Untersuchung: Der Meniskusrest besteht aus derbem, grobfaserigem Bindegewebe mit nur wenigen, sehr schlanken Kernen. Der Tumor besteht ebenfalls aus Bindegewebe, doch erheblich kernreicherem. In der dem Gelenk zugekehrten Oberfläche des Tumors sind die obersten Bindegewebszüge der artikulierenden Oberfläche parellel-gerichtet.

Die Diagnose „Gelenkfibrom" kann man bei den geringen Erfahrungen wohl nur „per exclusionem" stellen, doch kann das Röntgenbild eventuell Hinweise geben.

Eine Differentialdiagnose kommt bei der abnormen Seltenheit der Erkrankung nicht in Frage. Aus diesem Grunde kann auch nicht entschieden werden, wie weit ein Trauma auf die Entstehung des Gelenkfibroms einwirken kann.

Angiome

Die Gelenke sind als seltenste Lokalisation der Angiome anzusprechen. Als Denis G. Zesas in Lausanne im Jahre 1906 einen Fall von Haemangiom des Kniegelenks veröffentlichte, konnte er hinzufügen, daß eine ähnliche Geschwulst in der Literatur nicht zu finden sei. Bisher sind nur 17 Fälle in der mir zugänglichen Literatur beschrieben worden. Da das Auftreten von Angiomen nun keineswegs zu den Seltenheiten gehört, wenn sie auch in der Statistik der gesamten Geschwülste nur einen geringen Platz einnehmen (nach Seidener 2,7%, nach einer Zusammenstellung an der Göttinger Universität 1,18%), nahm Braun an, daß die Gelenke den Angiomen einen außergewöhnlichen Widerstand entgegensetzen. Die weitaus größte Anzahl der Angiome lokalisiert sich an Kopf und Hals (nach Gessler ca. 80%), und nur eine geringe Menge (ca. 10%) an den Extremitäten. Von diesen sitzt wiederum nur ein verschwindend geringer Teil an den Gelenkkapseln. *Hilgenberg* behauptet allerdings, daß die Angiome nicht so selten sind, als man hiernach annehmen könnte, vielmehr daß sie nur so selten erkannt werden, besonders dann, wenn sie tief lokalisiert sind. Infrage für die Lokalisation kommen nur die großen Gelenke, man könnte sogar sagen, fast nur das Kniegelenk, denn von den 17 Fällen ist 15 mal das Knie der Sitz der Erkrankung, und nur 2 Fälle von Erkrankung des Ellbogengelenkes sind von *Eve* im

Clinical Society Lancet 1903 veröffentlicht worden. Das vorzugsweise Befallenwerden des Kniegelenks ist wohl aus der starken Inanspruchnahme dieses Gelenks zu erklären. *O'Ferral* gibt im Journ. of the Americ. med. assoc. an, daß das weibliche Geschlecht doppelt so häufig von dieser Erkrankung betroffen wird, als das männliche. Mag dies auch bei der sonstigen Lokalisation der Angiome zutreffen, wenigstens behauptet *Gessler* es an Hand seiner Statistik, die ihm allerdings von *Kornmann* an Hand einer anderen widerlegt wird (Behrmann), bei den Angiomen der Gelenke trifft dies nicht zu. Von den bisher veröffentlichten und mit Angabe des Geschlechtes versehenen Fällen sind 8 ♂ und 6 ♀. Man könnte also eher ein stärkeres Betroffensein der Männer annehmen, wenn nicht das Ergebnis zufallsbedingt ist. Es interessiert zunächst einmal, durch welche Beschwerden die Angiome der Gelenke gekennzeichnet sind. Da einwandfrei von allen Autoren außerordentlich lange Entwicklungszeiten der Tumoren festgestellt wurden, werden auch die Schmerzen durch die langsame Gewöhnung nicht ausgesprochen intensiv empfunden werden. *Zesas* gibt eine Entstehungszeit von ca. Jahresfrist an, während der leichte, sich langsam steigernde Schmerzen bestanden. *O'Ferral* hat ebenfalls nur leichte Schmerzen bei seinen Patienten beobachtet. *Eve* gibt in seinem Fall 4 sogar völlige Schmerzfreiheit, im Fall 1 im Laufe von 10 Jahren, im Fall 2 von 1—5 Jahren langsam stärker werdende Schmerzen an. Diese Schmerzen wurden unangenehmer nach größeren Anstrengungen, wie längerem Stehen oder Marschieren; Treppabwärtssteigen wird als Schmerzen steigernd empfunden. Im 3. von *Eve* beschriebenen Fall treten die Schmerzen ganz plötzlich und sehr heftig auf. Dies rührt unzweifelhaft von der Einklemmung eines größeren Tumorteiles zwischen die Gelenkflächen her; die gleichzeitig eintretende Bewegungsunfähigkeit des Gelenkes bestätigt diese Annahme. *Sonntag* nimmt an, daß die Schmerzen durch direkten Druck auf die Nerven veranlaßt werden, *Monot* dagegen erklärt sie sich so, daß feine Nervenstränge in den Tumor und in seine Kapsel ziehen, und daß durch Kompression dieser Nervenstränge dieser Schmerz ausgelöst wird (Hilgenberg). Ich halte die letztere Annahme für wahrscheinlicher, da ja auch schon die Einklemmung kleinster Auswüchse des Tumors heftigste Schmerzen bereiten kann. Diese Einklemmungen können leicht eintreten, wenn die proliferierten Zotten größere Länge erreichen (bei Oeser

bis zu 1,5 cm, bei Seidener sogar 3—4 cm). Gleichzeitig wird neben der Quetschung der Nerven auch eine solche der Blutgefäße, mit denen die Zotten reichlich versehen sind, stattfinden, und eine starke Blutung in das Gelenk auftreten. Es ist daher nicht zu verwundern, daß die von Gelenkhaemangiomen Befallenen ununterbrochen über Schwellungen der Gelenke klagen. Die vielseitig angewandte konservative Behandlung (Ruhigstellung mit Gipsverband, Massage, Heißluft, Jodpinselung, kalte oder heiße Umschläge, nach O'Ferral Röntgen- und Radiumbehandlung) kann wohl eine zeitweilige Erleichterung, aber nie eine Beseitigung der Ursache bringen. Die Patienten werden nie mehr völlig beschwerdefrei (Seidener, Zesas, Haas, Reichel); ebenso ist bei fast allen ein leichtes Hinken festzustellen. Einige klagen über ein dauerndes, spannendes Gefühl im Gelenk. Bei jeder stärkeren Bewegung, bei jedem leichten Stoß kann eine neue Einklemmung, Blutung und Schmerz auftreten. Wenn allerdings im Fall *Oeser* der Patient angibt, daß bei ihm sogar schon durch seelische Erregungen die Blutungen ausgelöst werden, so kann man wohl daran zweifeln, wie *Oeser,* und annehmen, daß mit diesen seelischen Erregungen auch stärkere körperliche Bewegungen verknüpft waren. Im Fall *Seidener* gibt Patient an, daß die Blutungen ohne Grund plötzlich auftreten, und Anlaß zu größeren Schwellungen des Kniegelenks geben. Da der Patient (Bräugehilfe) jedoch einen Bierkonsum von 5—6 Liter pro die angibt, kann man hier ruhig stärkeren Bewegungsdrang und damit verbundene größere oder kleinere Traumen annehmen, sicherlich unbemerkt von dem Patienten. Das Auftreten dieser Blutungen und Anschwellen des Gelenkes kann schnell vonstatten gehen (in 3—4 Min. bei Seidener) und immerhin 8—14 Tage und länger anhalten, je nach Behandlung. Eine starke Behinderung der Bewegungsfunktion der Gelenke tritt durch die Geschwulst, die Blutergüsse und subjektiv durch den Schmerz ein. Je größer der Tumor, desto stärker die Bewegungsbehinderung, die schließlich zur Bewegungsmöglichkeit werden kann, wie im Fall *Eve* 3 und *Haas* 1. Daß dies nicht immer zutrifft, beweist der 4. Fall *Eve*'s, bei dem bei wachsendem Tumor am Ellbogen weder Schmerz noch Bewegungsbehinderung eintrat. Daß die Schwellungen zu- und abnehmen, wird in allen Fällen angegeben. Mit dem Wachsen des Tumors sind auch eine verstärkte Neigung zu Blutungen und größere Blutungen verbunden. Ein Fremdkörpergefühl im Gelenk scheint

die wenigsten Patienten gestört zu haben; nur *O'Ferral* gibt dies für seine Fälle an. Ueber die Entwicklungsdauer des Tumors berichtet Haas, daß in seinem 2. Fall schon 10 Jahre vor der Operation Schmerzen bestanden haben; die ersten Anzeichen seien schon seit Geburt beobachtet worden. Im Fall 1 *Haas* bestehen Schmerzen und Anschwellungen seit 25 Jahren, im Fall *Oeser* seit 20 Jahren. Auch bei den übrigen Fällen erstreckt sich die Entwicklung über eine größere Reihe von Jahren, nur der überhaupt atypische Fall *Eve* 4 entwickelt sich in 3 Monaten.

Der Aufnahmebefund ist in allen Fällen fast der gleiche. Junge, vollkommen bis auf die Gelenkerkrankung gesunde, kräftige und wohlgenährte Menschen; der älteste Patient ist 37 Jahre alt (Seidener), der nächst jüngere 33 Jahre (Oeser), alle anderen im Alter von 10—30 Jahren. Bei einigen Patienten wird allerdings eine leichte Anämie festgestellt, wohl durch die dauernden Blutungen in das Gelenk veranlaßt. Der Befund am Gelenk zeigt überall Schwellung und Schmerzhaftigkeit, letztere besonders stark bei Druck. Ein Erguß ist an den Fällen *Haas* 1, *Seidener, Zesas, Reichel* mehr oder minder deutlich nachweisbar, ebenso in diesen Fällen ein Tanzen der Patella; bei einigen leichte Krepitation bei Bewegungen. Eine unregelmäßige Vorwölbung findet *Zesas* auf der medialen Gelenkseite, 2 weitere flache zu beiden Seiten des Lig. patellae. *Reichel* stellt bei seinem Patienten innen vom Lig. patellae eine knollige, derbe, fast knorpelharte Geschwulst fest, mit glatter Oberfläche, die sich hin- und herschieben läßt, aber doch an einem Stiel zu hängen scheint. Auch *Seidener* stellt starke unregelmäßige Schwellung im Bereich des Kniegelenks fest, ferner Derbheit im Bereich des oberen Recessus; hieran anschließend flache, weiche Schwellung, namentlich medial von der Patella stark ausgebildet und in Höhe des Gelenkspaltes gut abgrenzbar nach unten, nach oben und den Seiten dagegen nur schlecht. Eine weitere halbkugelige Schwellung ist unterhalb der Gelenkspalte gelegen, deren Größe etwa Hühnerei-groß sein kann, ziemlich weich und auf der Unterlage gut verschieblich, mit der Haut aber nicht verbacken. In der gleichen Weise haben *Haas, Oeser, Eve, Hilgenberg* u. a. bei gründlicher Palpation nicht allzuschwer das Vorhandensein eines Tumors feststellen können. Die meisten Autoren bezeichnen die Konsistenz der Tumoren als weich-elastisch, nur *Reichel* als derb, fast knorpelhart; in diesem Fall war das Angiom mit einem Lipom kombiniert.

Die Größe der Tumoren schwankt zwischen Taubenei- und Kleinapfelgröße. *Oeser* verglich den palpierten Tumor treffend mit einem atypisch gelagerten entzündeten Schleimbeutel. Wie schwer aber trotz der Feststellung des Tumors die richtige Diagnose zu stellen ist, beweist die Tatsache, daß in den 17 bekannten Fällen nur 3 mal die Diagnose „Angiom" vor der Operation angegeben worden ist. Die beiden Autoren *Eve* und *Haas* geben zu, daß ihnen diese Diagnose nur durch einen unmittelbar vorhergehenden Fall ermöglicht worden ist. Im Fall *Haas* wurde die Diagnose durch die gleichzeitig bestehende angiomatöse Erkrankung der Haut noch erleichtert. In der Kölner Klinik (Prof. Frangenheim) wurde die richtige Diagnose aus der Anamnese (recidivierende Blutungen) und aus einer Probepunktion gefunden. Ob Varicositäten den Diagnostiker auf den richtigen Weg führen können, halte ich für sehr zweifelhaft, da diese in Verbindung mit Gelenktumoren nur vereinzelt festgestellt werden konnten. Genauere Angaben darüber macht nur *Haas,* der bei seinem 1. Fall ausgedehnte Varicen in der Kniekehle, am Unterschenkel und an der Innenseite des Kniegelenkes an dem erkrankten Bein beobachten konnte; das andere Bein war vollkommen frei von Varicen. *Gangolph* und *Sabourant* behaupten, daß kongenitale Mißbildungen, wie Hasenscharten, Hautangiome u. a. den Verdacht auf Angiom des Gelenks stützen können (Hilgenberg). Nur der Fall *Haas* 2 bringt eine derartige Angabe. Pulsation im Tumor wird von *Hilgenberg* und *Kufferath* ausdrücklich bestritten; in den übrigen Fällen ist eine Angabe darüber nicht zu finden. Komprimierbarkeit des Tumors fand *Hilgenberg* bei dem in der Marburger Klinik (Prof. Läwen) behandelten Fall. Die Muskulatur des erkrankten Beines wurde von allen Untersuchern erheblich verringert und erschlafft gegenüber der des gesunden Beines gefunden; bei *Oeser* differiert die Oberschenkelmuskulatur um 4 cm. Auf eine ausgezeichnete diagnostische Möglichkeit weisen *Gangolph* und *Sabourant* hin, indem sie den Umfang des Gelenkes nach längerem Herunterhängen der Extremität mit dem Umfang nach Hochlagerung vergleichen. In allen bisher bekannten Fällen war immer nur ein einziges Gelenk von der Erkrankung ergriffen, sodaß auch diese Feststellung zur Diagnose benutzt werden kann. Das Röntgenbild kann zur Erkennung des Angioms kaum gebraucht werden, höchstens um andere Erkrankungen (freie Gelenkkörper) ausschließen zu können.

Die diagnostischen Merkmale sind zusammengefaßt:

Anamnese: Dauernd sich wiederholende Schwellungen und Schmerzen im Gelenk, sowie damit verbundene Bewegungsbehinderung bei jungen, meist kräftigen Menschen.

Palpation eine Tumors von weich-elastischer Konsistenz, komprimierbar und auf Druck schmerzend.

Zunahme des Gelenkumfanges.

Abnahme der Muskulatur der erkrankten Extremität.

Funktionsstörung.

Punktion einer blutig-serösen Flüssigkeit.

Angiomatöse Veränderung der Haut.

Umfangsdifferenz des Gelenkes nach Tieflagerung im Vergleich zur Hochlagerung.

Einseitige Lokalisation.

Differentialdiagnose:

Gelenktuberkulose wurde im Falle *Müller, Eve 2* und *Haas* 1 im Beginn der Erkrankung diagnostiziert. Ausschließen kann man Tuberkulose aus der negativen Familienanamnese, ferner aus dem durchgehend guten Allgemeinbefinden der Patienten. Trotzdem wird man durch den chronischen Ablauf der Erkrankung immer wieder auf diese Diagnose gestoßen werden.

Gonorrhoische Gelenkaffection kann man leicht durch den Nachweis von Gonokokken erkennen, außerdem sind die Schmerzen hierbei außerordentlich intensiv.

Lues wird durch Anamnese und Wassermann'sche Reaktion festgestellt.

Lipom gegenüber dem Angiom zu differenzieren, dürfte sehr schwierig sein. Wenn auch das Lipom meist schmerzfrei sein soll, — bei dem von Prof. Klapp an seiner Marburger Klinik operierten Lipom bestanden außerordentlich heftige Schmerzen — so ist doch noch keine präzise Trennung möglich, wenn einmal das Angiom keinerlei Schmerzen und Beschwerden dem Patienten bereitet, wie es im Fall *Eve* 4 war; eine Probepunktion kann dann die Diagnose ermöglichen.

Freie Gelenkkörper wurden im Falle *Reichel-Nauwerk* und *Haas* 1 diagnostiziert. Die Trennung ist hier nur durch das Röntgenbild

möglich. Bei Angiom ist der Knochen im allgemeinen vollkommen intakt; daß dies auch nicht immer zutrifft, zeigt der von Haas behandelte Patient, bei dem ausgebreitete starke Zerstörungen des Knochens und Knorpels gefunden wurden. Wenn man dazu bedenkt, daß Phlebolithen und geronnenes Blut das Röntgenbild verschatten können, versteht man, daß auch hierbei die Abgrenzung gegenüber den Angiomen außerordentlich erschwert sein kann.

Gelenkrheumatismus befällt meist mehrere Gelenke und ist mit Fieber verbunden.

Blutergelenke lassen sich leicht durch gründliche Anamnese erkunden, kommen außerdem nur bei Männern vor und auch bei diesen nur sehr selten.

Die Behandlung des erkannten Gelenktumors ist die operative Entfernung. Von den meisten Operateuren (Läwen, Frangenheim) wird die Geschwulst mittels Längsschnitt seitlich zwischen innerem bezw. äußerem Rand der Patella und dem Lig. collaterale angegangen, nur Haas benutzt, allerdings nur in seinem schwierigen Fall 1, den Textor'schen Bogenschnitt und eröffnet breit das Gelenk. Den Operateuren quoll bei Eröffnung neben reichlicher blutig-seröser Synovialflüssigkeit die Geschwulstmasse entgegen, im Fall *Reichel* aus zahlreichen knolligen Knoten von der Größe eines Hirsekorns bis zur kleinen Walnuß bestehend. Die einzelnen Knollen sitzen mehr oder minder breit gestielt der Gelenkkapsel auf; sie sind von teils weicher, teils mehr derber Konsistenz, von dunkelblauroter Farbe, mit großen thrombosierten Varizen zu vergleichen (Hilgenberg). Teils hat die Geschwulst das Gelenk ausgefüllt (Oeser, Haas) und seine Ausläufer in den oberen und unteren Recessus vorgeschickt, teils ist sie in die Muskulatur des Ober- und Unterschenkels vorgebrochen und hat sie durchsetzt (Eve). In anderen Fällen war die Innenseite der Gelenkkapsel frei von Geschwulstgewebe, aber bläulich verfärbt und stark verdickt (Hilgenberg), im Fall *Reichel* ebenfalls frei von Geschwulstgewebe, aber hochrot injiziert und von dicker Fibrinschicht bedeckt. Bei *Seidener* bildet die bis auf 1 cm verdickte Gelenkkapsel den eigentlichen Tumor; die Innenfläche ist mit einem kavernösen lockeren Gewebe ausgekleidet, von dem bräunlich gefärbte und mit ebenso gefärbter Flüssigkeit durchtränkte Zotten ausgehen. Eine schichtweise Verdickung der Kapsel ist immer feststellbar. Bei *Hilgenberg* hat der

Tumor die Gelenkkapsel durchwachsen und ragt mit großem Fortsatz ins Gelenk; kleinere Fortsätze, aus kleinen Gefäßen bestehend, gehen in den Gelenkknorpel des Condylus lat. tibiae. Im Allgemeinen werden die Knorpelflächen des Gelenkes vollkommen unverletzt angetroffen. Im Fall *Haas* 1 hat die Geschwulst bösartigen Charakter angenommen. Die Synovialmembran ist hierbei in ganzer Ausdehnung auch im Bereich des oberen Recessus von Geschwulstmassen befallen. Die Patella ist völlig von Knorpel entblößt und zeigt überall Einbrüche der Angiommassen. Im Bereich der Femurkondylen zeigt sich eine Zerfaserung und Zernagung des Knorpels und tiefe im Knochen ausgefressene Dellen; in der Innenfläche des inneren Kondylus ist eine tiefe, von den Angiomen ausgenagte Höhle; ebenfalls in der Metaphyse der Tibia eine gleiche, noch tiefer gehend, von Cavernommassen durchsetzt. Auch im hinteren Recessus war die Synovialis von Tumormassen bedeckt. Bei diesem Befund war eine Gelenkresection nicht zu umgehen. In den übrigen Fällen genügte eine Entfernung des Tumors in toto zusammen mit dem Teil der Gelenkkapsel, auf dem er gestielt war, und eine Abtragung der proliferierten Zotten mit Schere und Pincette nach Unterbindung. *Läwen* hat bei der Operation des Falles *Hilgenberg* den Defekt in der Gelenkkapsel mit einem Fascienfettlappen aus dem Oberschenkel gedeckt, und hat dadurch eine ausgezeichnete Funktion des Gelenkes erzielt. *O'Ferral* weist auf sorgfältige Blutstillung hin, da sich auch sekundär noch stärkere Blutungen einstellen können. *Haas* empfiehlt als Behandlung bei noch intaktem Skelett „komplette Arthrektomia synovialis mit Exstirpation der primären angiomatösen Hohlräume (meist in der Capsula fibrosa). Als Nachbehandlung Heißluft und zeitige Uebung zur Erzielung eines möglichst beweglichen Gelenkes." Auch *Zesas* betont den Wert der gymnastischen Nachbehandlung. *O'Ferral* gibt neben frühzeitigen Bewegungsübungen Nachbehandlung mit Röntgen und Radium an, um Recidive zu vermeiden. Tatsächlich sind in mehreren Fällen Recidive aufgetreten, im Fall *Haas* 1 noch nach 4 Jahren. Auch die Funktion der Gelenke ist in vielen Fällen nach der Behandlung keineswegs befriedigend. So betrug im Fall *Oeser* die Beweglichkeit im Gelenk nur 20—25° nach 8 Monaten. Der Patient im Fall *Seidener* wird erwerbsbeschränkt aus der Behandlung entlassen. Ein Restitutio ad integrum können nur *Hilgenberg, Eve* und *Haas* (2. Fall) verzeichnen.

Die makroskopische Untersuchung ergibt helle bis bräunliche Gewebsmassen, die von einer Bindegewebskapsel und Fetteinlagerungen überzogen sind. Je nach Stärke dieser umschließenden Schicht erweist sich der Tumor von mehr derber bis schwammiger Konsistenz. *Reichel-Nauwerk* finden im Inneren zum Teil eben noch erkennbare gleichmäßig angeordnete kleine Löcher, Poren vergleichbar, zum Teil aber größere kavernöse Räume bis Hanfkorngröße. Auch *Zesas* stellt größere und kleinere, mit einander kommunicierende, von parallel-faserigem Bindegewebe umgebene Hohlräume fest. Daneben finden sich zahlreiche kürzere und längere bräunlichrote Zotten. In allen Präparaten sind die Hohlräume ausgefüllt mit blutiger Flüssigkeit. Bei einigen wurden kleinere und größere weißlichgelbe Körper von kugeliger Form und harter Konsistenz eingelagert gefunden; es handelte sich um Phlebolithen (Seidener, Eve).

Auch die mikroskopische Untersuchung läßt eine Trennung in einen kavernösen und in einen papillomatösen Teil erkennen. Der kavernöse Teil zeigt nach *Oeser* wabenartige Bluträume mit einfacher Endothelauskleidung. In einzelnen dieser Räume haben sich thrombotische Prozesse abgespielt, die sich nun in verschiedenen Stadien der Organisation befinden. Das Bindegewebe zwischen den Bluträumen ist nach *Oeser* straff, nach *Seidener* mehr geschrumpft; in dieser Bindegewebsschicht werden Fetteinlagerungen gefunden. Nach den Untersuchungen von *Reichel-Nauwerk* wird die Begrenzung der Lücken durch eine zarte, nicht weiter differenzierte Membran mit eingelagerten Endothelkernen gebildet. Der papillomatöse Teil zeigt große Variierung in der Form; man findet Zotten bis zu einer Länge von 4 cm ausgezogen, an manchen Stellen reich verzweigt; ihr Stiel ist einmal breitbasig, ein andermal kaum erkennbar. Die Innenschicht wird von einem flachen Endothelbelag gebildet. Die subendotheliale Schicht besteht überall aus weichem Bindegewebe. Es handelt sich um Blutkapillaren und Praekapillaren, z. T. in kavernösem Zustand. Eigentliche Gefäßwandungen können nicht festgestellt werden (Seidener, O'Ferral). In allen Schichten des Tumors werden reichlich Pigmenteinlagerungen gefunden, teils als feinste Körnchen, teils aber, mehr dem Zentrum der Zotten zu, als größere Schollen. Die sehr gründlichen Untersuchungen von *Oeser* haben ergeben, daß es sich um Hämosiderinpigment handelt. Im Fall *Reichel-Nauwerk* sind die Zotten mehr derb und

weißlich und hauptsächlich aus Bindegewebe bestehend; ein Teil der dicksten hyalinen Bindegewebsbälkchen sind obliterierte, meist arterielle Blutgefäße.

Die Aetiologie der Angiome ist noch völlig ungeklärt. *Virchow, Ribbert, Rindfleisch, Borst* u. a. haben eine Reihe von Theorien aufgestellt, die sich z. T. scharf gegenüberstehen. Mir leuchtet die Theorie *Ribbert*'s ein, daß durch Isolierung eines Gewebskeimes infolge embryonaler oder auch postembryonaler Störungsvorgänge im Wachstum ein selbständiger, aus sich herauswachsender Gefäßbezirk die Grundlage der Angiombildung wird. *Ribbert* hat an Injektionspräparaten nachgewiesen, daß das Angiom ein in der Hauptsache abgeschlossenes Stromgebiet darstellt. Die Proliferation der Zotten an der Synovialis erklärt sich *Schuchhardt* (Krankheiten der Knochen und Gelenke) so, daß die Bildung eine Reaktion von Seiten der Synovialmembran auf chronische Reize sei. Daß das auslösende Moment für die Krankheitserscheinungen ein Trauma sein kann, ist nicht zu bestreiten. Im Fall *Seidener* beginnt die Erkrankung nach einem heftigen Sturz auf das Knie. Auch der Fall *Hilgenberg* beginnt mit dem gleichen Trauma. *O'Ferral* hält für die Entstehung seiner Fälle ein Trauma für wahrscheinlich. Andere Autoren konnten von ihren Patienten nichts über ein Trauma bei Beginn der Erkrankung erfahren, geben aber zu, daß durch spätere, selbst leichtere Traumen das Wachstum der Geschwulst beschleunigt worden sei. Am wahrscheinlichsten ist, daß das gelegentlich als ursächliches Moment angeschuldigte Trauma infolge Blutungen aus dem schon vorhandenen Angiom zum ersten Mal zum Bemerktwerden des Tumors geführt hat. Einige Autoren halten auch Pubertät, Menstruation, Gravidität, Klimakterium, überhaupt chemische und physikalische Reize als auslösende Faktoren für möglich. Irgendwelche hereditären Beziehungen konnten nirgends festgestellt werden. Als einzigartig verdient noch der von *Müller* veröffentlichte Fall eines Lymphangioms des Kniegelenks erwähnt zu werden. In den Symptomen schließt er sich wie auch in der Behandlungsweise vollkommen den Haemangiomen an. Lediglich das Auftreten von Lymphräumen an Stelle von Bluträumen im Tumor läßt die Diagnose „Lymphangiom" zu.

Osteome

Berichte über Knochengeschwülste der Gelenke sind nur sehr spärlich in der Literatur zu finden (Simon, Marchand, Hammer, Trapp, Kienböck, Jerusalem). Da jedoch *Simon* und *Marchand* die Gelenkosteome erst als Zufallsbefund auf dem Sektionstisch entdeckt haben, ist es sehr leicht möglich, daß das Auftreten von Gelenkosteomen nicht so selten ist, daß sie vielmehr nur selten festgestellt werden, weil sie ihren Trägern geringe Beschwerden bereiten. Befallen ist fast immer das Kniegelenk entsprechend Lage, Bau und Funktion (Kienböck), nur *Simon* beschreibt ein Osteom am Schultergelenk. Eine Bevorzugung bestimmter Lebensjahre kann man bei der geringen Anzahl der Gelenkosteome nicht feststellen.

Die Beschwerden beginnen mit zeitlich wechselnden Schmerzen und Bewegungsstörungen. Die Entwicklungszeit kann enorm lang sein. So hatte im Fall *Hammer* die Patientin seit ihrem 10. Lebensjahr nach einem Trauma Schmerzen im rechten Knie; im 25. Jahr bemerkte sie eine Geschwulst am Knie und erst im 59. Jahre waren die Gangstörungen und Schmerzen so, daß Patientin sich in ärztliche Behandlung begab. Im Fall *Trapp* erstreckten sich die Beschwerden über 15 Jahre hin. Die Schmerzen steigen meist langsam mit dem Wachsen des Tumors und gleichzeitig damit die Bewegungsbehinderung, die mit der Zeit auch zur Bewegungsunmöglichkeit werden kann (Trapp). Eine plötzlich eintretende Bewegungsunfähigkeit gibt es beim Gelenkosteom nicht.

Der klinische Befund kann über den Gesundheits- und Kräftezustand der Patienten nichts Auffallendes erheben. Eine Inaktivitätsatrophie der Muskulatur der befallenen Extremität, sowie eine leichte, zuweilen auch stärkere Anschwellung der Gelenkpartie ist festzustellen. Die aktiven Bewegungen können ganz unmöglich sein, die passiven wegen der großen Schmerzhaftigkeit nur in Narkose, und auch dann nur manchmal um wenige Grade. Lokal ist gewöhnlich ein knochenharter, höckriger Tumor tastbar, nicht druckschmerzhaft, mehr oder minder gegen den Knochen verschieblich, im Umkreis des Gelenkes, dieses jedoch nur zu geringem Teil umfassend. Ein Erguß, sowie Knarren bei Bewegungen ist zuweilen feststellbar.

Die Röntgenaufnahme bringt einen knöchernen Tumor zur Darstellung, vorn oder hinten, medial oder lateral am Gelenk, von

unregelmäßiger Form und höckriger Oberfläche. Die Größe ist bis zu Faustgröße gesehen worden. Meist ist der Tumor gut begrenzt. An vielen Stellen hat er eine dünne Corticalisschale, doch nicht völlig umschließend. Im Innern ist weitmaschige und dickbalkige Spongiosa. Im Bilde ist erkennbar, daß der Tumor der Synovialis aufsitzt und von ihr seinen Ausgang nimmt. *Kienböck* hat daher die Gelenkosteome als Kapselosteome bezeichnet. Während meist es nur ein einzelner Tumor ist, hat *Marchand* ein multiples Auftreten beobachtet.

Zur Diagnosestellung ist zu gebrauchen:

Anamnese: sich über längere Zeit hin erstreckende, langsam steigende Bewegungseinschränkung und Schmerzen.

Palpation eines knochenharten Tumors im Gelenk.

Röntgenaufnahme eines knöchernen Tumors innerhalb der Gelenkkapsel.

Differentialdiagnose:

Arthritis deformans ist an der stärkeren Gelenkzerstörung, sowie an den Knorpelwucherungen zu erkennen.

Tuberkulose zeigt Erweichung und Fluktuation.

Lues ist anamnestisch und durch Wassermann'sche Reaktion und größere Gelenkzerstörung zu ermitteln.

Kartilaginäre Exostosen sitzen nicht innerhalb der Gelenkkapsel.

Chondrome haben, selbst wenn sie im Inneren stark verkalkt und verknöchert sind, dicke Knorpelschale.

Sarkome sind am schwierigsten zu trennen, wenn sie noch keine Gelenkzerstörung verursacht haben; doch dürfte es nicht sehr wesentlich sein, da in beiden Fällen die Operation vorgenommen werden muß. Eine konservative Behandlung kann das Wachstum nicht aufhalten.

Der Operationsbefund bestätigt den Befund der Palpation. Die Gelenkflächen sind meist völlig intakt. Im Fall *Hammer* ist lediglich eine flache Delle im Knochen vorhanden und im Fall *Trapp* ist der Tumor in das Gelenkende der Tibia eingedrungen, sodaß es den Anschein hatte, als ob es sich um eine von der Tibiaepiphyse ausgehende Exostose handelte.

Makroskopisch zeigt sich der Tumor mit einer bläulichrot gefärbten synovialisähnlichen Haut überzogen; seine Form ist höckerig, seine Oberfläche glatt, walnuß- bis faustgroß.

Mikroskopisch findet man ein weitmaschiges, fettmarkgefülltes, spongiöses Knochengewebe. Stellenweise liegt hyaliner Knorpel an den Grenzflächen; nennenswerte Kompakta fehlt. Neben Wucherungsvorgängen besteht weitgehender Knochenschwund mit osteoporotischer Cystenbildung.

Ueber die Entstehung der Gelenkosteome ist fast nichts bekannt. Kienböck hat festgestellt, daß sie von der Synovialis ihren Ausgang nehmen; er trennt sie in 2 Gruppen:

1. die auf nicht entzündlicher Basis entstehen; sie sind groß und in der Einzahl,
2. die auf entzündlicher Basis entstehen; sie sind klein und in der Mehrzahl; diese faßt er als Begleiterscheinung der chronischen Arthritis auf.

Eine Angabe über ein Trauma in der Vorgeschichte findet man nur im Fall *Hammer;* da das Trauma aber 49 Jahre zurückliegt, kann man auch hier nicht ohne Weiteres einen Zusammenhang bejahen. Die wenigen Fälle erlauben noch keine Entscheidung hierüber.

Lipome

Die Gelenke werden so selten von Lipomen befallen, und es sind so wenig Berichte darüber in der einschlägigen Literatur zu finden (Volkmann, Wagner, Filter, Bischitzky, Weir, Grosch, Metzler, Lauenstein), daß es von Interesse sein dürfte, einen weiteren Fall zu veröffentlichen, den Prof. *Klapp* in seiner Marburger Klinik im Jahre 1932 operiert hat.

Patientin (31 Jahre alt) fuhr 1922 beim Rodeln gegen einen Baum; ein stärkerer Bluterguß im linken Knie zwang sie, mehrere Wochen in der Klinik zu liegen. Später war Patientin beschwerdefrei, bemerkte jedoch bei gymnastischen Uebungen und tiefem Kniebeugen Schmerzen im linken Knie. 1926 stürzte sie eine Treppe herunter; sie zog sich einen Erguß im linken Knie zu und mußte 8 Wochen zu Bett liegen. Im Dezember 1931 bekam Patientin bei einem Autounglück wiederum einen starken Bluterguß im linken Knie; sie lag 10 Tage zu Bett, lief dann, allerdings

mit Beschwerden, herum. Die Beschwerden ließen im Laufe der nächsten 8 Wochen nach. Im Mai 1932 konnte Patientin, als sie sich beim Umzug stärker angestrengt hatte, morgens nicht mehr aufstehen; sie konnte das linke Knie nicht bewegen. Der Schmerz soll sehr heftig gewesen sein. Nach 8 Tagen Bettruhe konnte Patientin wieder aufstehen, hatte jedoch leichte Beschwerden im linken Knie; sie konnte das Knie nicht bis zum rechten Winkel beugen. Der Patientin werden Pistyan-Schlammpackungen angeraten, die jedoch keine Besserung bringen; trotz Tragen einer Kniekappe kann Patientin kaum noch gehen; sie hat dauernd Schmerzen, auch nachts. Es tritt mehrfach eine Schwellung des linken Kniegelenkes auf.

Aufnahmebefund: Große, kräftige Frau in gutem Ernährungszustand; innere Organe o. B. Im linken Kniegelenk läßt sich ein Erguß nachweisen. In der Gegend des oberen Recessus fühlt man einen Tumor von elastischer Konsistenz, der stark beweglich ist, und den Verdacht auf ein größeres Corpus mobile erweckt; die Beschwerden der Patientin sind also als Einklemmungssymptome zu erklären.

8. 10. 32. Operation (Prof. Klapp) in Evipannatriumnarkose und Blutleere. Etwas bogenförmiger Schnitt am Innenrande des Vastus ext. über dem Kniegelenkspalt, etwas nach medial abwinkelnd und dem Lig. patellae zustrebend. Freilegen des lat. Teils der Gelenkkapsel und des oberen Recessus; es findet sich ein flacher, über kinderfaustgroßer, stark beweglicher Fettkörper. Beim Versuch, ihn zu exstirpieren, wird die Gelenkhöhle an einer Stelle eröffnet. Es entleert sich reichlich fadenziehende, klare Synovialflüssigkeit. Der Fettkörper wird in toto exstirpiert. Naht der Unterhaut und Haut mit Catgutknopfnähten. Steriler Verband. Lagerung auf Gipsschale in leichter Beugestellung.

11. 10. 32. Wunde und Wundumgebung in Ordnung. Keine Temperaturerhöhung. Patientin ist völlig beschwerdefrei.

16. 10. 32. Wunde pp. gut verheilt. Patientin beginnt mit aktiven Bewegungen der linken Kniescheibe (Patellarspiel).

18. 10. 32. Patientin wird auf Wunsch nach Hause transportiert. Operationswunde ist reizlos, gut verheilt. Die Gegend des Kniegelenkes ist noch stark geschwollen, ohne daß sich ein Erguß nachweisen läßt. Patientin benutzt nur noch nachts die Gipsschiene. Am Tag lagert sie das Bein zwischen Sandsäcke und macht Bewegungsübungen.

In diesem Fall ist, wie in den meisten, das Lipom am Kniegelenk lokalisiert. Nur *Metzler* berichtet über das Befallensein des Ellbogengelenkes. *Grosch* gibt an, daß Frauen mehr zu Lipom-

bildungen neigen als Männer (nach einer Statistik 254 ♂ zu 411 ♀); bei den Gelenklipomen scheint dies nicht zuzutreffen, denn bei den mir bekannten 12 Fällen ist das Verhältnis 6 ♂ : 6 ♀ Befallen können alle Lebensalter werden, so ist der jüngste Patient 16 (Lauenstein 1) und der älteste 63 Jahre alt (Volkmann). Die Beschwerden durch die Gelenklipome sind vielfach außerordentlich gering. Erst wenn die Tumoren beträchtliche Größe erreicht haben, bringt die Bewegungsbehinderung, selten der Schmerz, die Patienten zum Arzt. Sehr heftig dagegen sind die Schmerzen, wenn es zu Einklemmungserscheinungen kommt, wie im Fall *Klapp*. Klinisch bösartig entwickelte sich der Tumor am Ellbogengelenk im Falle *Metzler;* hier hat die Geschwulst durch enormes Größenwachstum den N. radialis gedehnt und aufgefasert, sodaß ein Ausfall der Funktion der M. ext. dig. comm., ext. dig. V. prop., ext. poll. brevis, ext. ind. prop. und eine Herabsetzung der Funktion der M. abduct. poll. long. und ext. poll. long. eintrat. Bewegungsbehinderung ist mit wachsendem Tumor in allen Fällen festzustellen. Vielfach tritt eine Beugekontraktur auf. Die Entwicklungszeit des Tumors kann sich über mehrere Jahre erstrecken; so werden im Falle *Volkmann* Beschwerden seit $1^1/_2$ Jahren angegeben, im Fall *Riedel* 2 nur 13 Wochen, dagegen sind es bei *Wagner* ungefähr 3 Jahre, während derer dauernd wechselnde Beschwerden bestanden. Es ist typisch für Gelenklipome, daß die Beschwerden bei Ruhe abnehmen und sogar zeitweise völlig verschwinden können, daß sie bei Anstrengung steigen, und durch Traumen selbst leichterer Art außerordentlich beschwerlich werden können. So schwoll dem Patienten *Wagner*'s nach anstrengendem Reiten oder nach längerem Tanzen das Knie immer wieder an und bereitete ihm heftigste Schmerzen. Aehnliche Angaben findet man bei den anderen Patienten.

Die klinische Untersuchung findet eine starke Anschwellung des Gelenkes, während die Muskulatur der befallenen Partie meist Inaktivitätsatrophie zeigt. Die Bewegungen sind manchmal aktiv und passiv mechanisch behindert. Ein Tumor ist immer fühlbar, von harter bis prall-elastischer Konsistenz, der wohl meist beweglich ist, aber doch gestielt zu sein scheint. Die Größe des Tumors schwankt von Kirschgröße (Volkmann) bis Kinderfaustgröße (Klapp). Im Kniegelenk sitzt der Tumor oft unter dem Lig. patellae und quillt unter ihm rechts und links hervor (Weir). Ein röntgenologischer Befund ist nicht zu erheben.

Zur Diagnosestellung ist zu verwerten:

Anamnese: langsam im Laufe von Jahren steigende Beschwerden, die in der Ruhe abnehmen und nach Anstrengungen stärker werden.

Gelenkanschwellung recidivierend.

Muskelatrophie der befallenen Partie.

Palpation eines Tumors von prall-elastischer Konsistenz. Da die meisten Merkmale auch bei anderen Gelenktumoren vorhanden sind, außerdem auch oft der Tumor von mehr derber Konsistenz sein kann, wird man die Diagnose Gelenklipom nur sehr selten vor der Operation stellen können.

Differentialdiagnose:

Gelenktumoren (Angiome, Chondrome u. a.) kommen in erster Linie in Frage; diese können z. Teil erst im histologischen Schnitt unterschieden werden.

Freie Gelenkkörper sind meist im Röntgenbild zu erkennen.

Gelenktuberkulose läßt sich durch stärkere Beschwerden und Gelenkzerstörungen ausschließen.

Der Operationsbefund läßt eine deutliche Trennung der Gelenklipome erkennen. Ein Teil, unter ihnen das von Prof. *Klapp* operierte, nimmt seinen Ausgang überhaupt nicht von dem eigentlichen Gelenk, sondern von den beiden großen Fettlagern, von denen das eine sich zu beiden Seiten des Lig. patellae befindet, während das andere der Vorderfläche des Oberschenkels aufliegt. Von hieraus haben sich die Tumoren in das Gelenk hineingedrängt. Sie können vielfach entfernt werden, ohne daß das Gelenk eröffnet wird. Ein zweiter Teil der Tumoren sitzt der Synovialis auf und entspricht stark vergrößerten Zotten. Der in der Literatur unter dem Namen „Lipoma arborescens genus" angegebene Tumor ist nicht als primär zu bezeichnen, er wird heute als reaktive Geschwulst einer Synovialtuberkulose angesehen. Die Therapie besteht in der operativen Entfernung des Tumors samt seinem Stiel; ein in der Gelenkkapsel entstehender größerer Defekt wird am besten durch einen Fascienlappen gedeckt. Konservative Behandlung (Diathermie, Packungen verschiedenster Art u. a.) hat keine Erfolge gezeitigt. Ob die von *Wagner* empfohlene Massage und Zerdrückung des Tumors zur Verkleinerung und zum Wachstumsstillstand führt,

ist doch sehr fraglich, ganz davon abgesehen, daß es schwierig sein dürfte, den Tumor so zu fixieren, daß man ihn zerdrücken kann; auch dürfte es nicht ganz gefahrlos sein. Wenn der Tumor längere Zeit besteht und an einem längeren Stiel sitzt, ist natürlich ein derartiger Versuch von vornherein aussichtslos.

Die makroskopische und mikroskopische Untersuchung der Präparate bietet nichts Besonderes. In allen Fällen handelt es sich um reines Fettgewebe, das von einer schmalen Bindegewebskapsel umzogen ist; die Länge und Dicke des Stieles ist sehr verschieden.

Ueber die Entstehung der aus den para- und retrokapsulären Fettlagern des Kniegelenkes sich bildenden Gelenklipome gibt *König* eine einleuchtende Erklärung. Danach soll durch kräftige Bewegung der Muskulatur die Fettmasse in das Gelenk hineingestülpt werden können. Wenn nun ein Trauma als causa adjuvans hinzutritt und hierbei ein Riß in der Synovialis auftritt, ist das Eintreten von Fett in das Gelenk ohne Weiteres denkbar. Tatsächlich sind in der Vorgeschichte fast immer ein oder mehrere Traumen zu finden. Allerdings ist daneben noch eine übermäßig starke Fettentwicklung in den Fettlagern des Knies, sowie eine Disposition der Gelenkkapsel zu Einrissen durch abnorme Dünne notwendig. Auch für die Entstehung der intracapsulären Lipome schuldigt man heute das Trauma an. Blutungen ins Gelenk auf Grund eines Traumas rufen einen chronischen Reizzustand im Gelenk hervor. Hierdurch werden in die Gelenkzotten versprengte Fettkeime zur Vermehrung veranlaßt (Virchow). Daß eine Progredienz in der Entwicklung der Gelenklipome vorhanden ist, beweist der von *Metzler* beobachtete Fall, bei dem die Verdrängung des N. radialis und die damit verbundenen Ausfallserscheinungen fortschritten. So steht das Trauma in der Entwicklung der Gelenklipome unzweifelhaft als auslösendes Moment im Vordergrund.

Chondrome

Reichel hat im Jahre 1900 auf dem 29. Chirurgenkongreß den Begriff der Chondromatosis synovialis geprägt. Wenn auch inzwischen festgestellt worden ist, daß Geh.-Rat *Müller*-Rostock schon vor ihm einen Fall dieser Art beschrieben hat, und daß in der französischen Literatur Angaben über Knorpelgeschwülste ebenfalls vor dieser Zeit zu finden sind, so ist ihm doch das Verdienst

zuzusprechen, durch seine Veröffentlichungen zu zahlreichen Untersuchungen über Chondromatose Anlaß gegeben und dadurch zu der Klärung dieser Erkrankung der Gelenke beigetragen zu haben. Zahlreiche Autoren haben inzwischen sich mit den Knorpelgeschwülsten beschäftigt und Fälle aus ihrer Praxis veröffentlicht. So konnte *Rostock* 1928 in seiner vorzüglichen Arbeit über Gelenkchondromatose bereits 61 Fälle anführen, zu denen noch die in den letzten Jahren bekannt gewordenen Fälle von *Philipsborn, Kausch, Most, Schrank, Sundt* sowie 3 von *Rostock* nachträglich beobachtete kommen. Es hat sich also erwiesen, daß die Chondromatose keineswegs selten auftritt, seitdem durch zahlreiche Arbeiten die Diagnosestellung erleichtert ist. Dabei wurde in der Literatur bisher kein Unterschied zwischen Chondromen und Chondromatose gemacht.

Die Chondrome lokalisieren sich von 61 Fällen *Rostocks*

am	Kniegelenk	35 mal
„	Ellbogengelenk	11 „
„	Hüftgelenk	6 „
„	Schultergelenk	3 „
„	Handgelenk	3 „
„	Fußgelenk	2 „
„	Metakarpophalangealgelenk	1 „

Es sind also die großen Gelenke, die in erster Linie befallen werden. Eine Erklärung dafür ist die größere Inanspruchnahme. Männer werden von der Erkrankung mehr betroffen als Frauen; 43♂ : 14♀ nach einer Statistik von *Rostock*. Aus nebenstehender Kurve an 56 Fällen ergibt sich, daß nach einem steileren Anstieg im 2. Jahrzehnt der Höhepunkt der Erkrankung in das 3. Jahrzehnt fällt, dem dann ein langsamer Abfall bis in das 8. Jahrzehnt folgt.

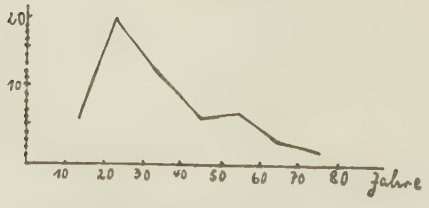

Die Beschwerden durch die Gelenkchondrome sind mannigfaltig. Der Schmerz steht nicht immer im Vordergrund der Erkrankung. *Rehn* berichtet von geringen Schmerzen bei schwerem

Heben; *Müller*'s Fall entwickelt sich ganz ohne Schmerz; Langemak berichtet nur von gelegentlich leichteren Schmerzen. Daneben aber auch Fälle mit sehr starkem Schmerz (Lexer, Kienböck u. a.). Während meist der Schmerz anfangs gering ist und sich im Laufe der Erkrankung steigert, kann er bisweilen ganz plötzlich und dann sehr heftig eintreten. So berichtet *Reichel* von seinem Patienten, daß dieser durch sein seit 5 Jahren dicker werdendes Knie nicht belästigt wurde, bis er eines Tages beim Ueberschreiten eines Eisenbahngeleises plötzlich sehr starke Schmerzen verspürte; gleichzeitig will Patient ein Knacken im Gelenk gehört haben; das Gelenk schwoll stark an. *Rostock* berichtet, daß bei Witterungswechsel die Patienten die Schmerzen stärker empfinden. Eine Verdickung des Gelenkes steht im Beginn einer jeden Erkrankung, auch lange bevor Schmerzen oder andere Beschwerden auftreten. Die Entwicklung der Geschwulst erstreckt sich über längere Zeit, von 4 Monaten im Falle *Eden* bis zu 20 Jahren im Falle *Rostock* (4). Die Bewegungsbehinderung geht synchron mit der Größenentwicklung der Tumormasse. So bemerkte die Patientin *Hagemann*'s (1913 von Prof. König in der Marburger Klinik operiert) 5 Jahre vorher, daß der linke Arm beim Kämmen ermüdete und daß leichte Schmerzen auftraten; später konnte der Arm nicht mehr über die Horizontale erhoben werden. Im Fall *Lexer* wurde das Kniegelenk im Laufe von 6 Jahren allmählich steif; ebenso im Fall *Kobylinsky*. *Troell* gibt an, daß der Schmerz bei seiner Patientin im linken Knie, erst gelind, nach einigen Monaten zum Hinken und zu Bewegungsstörungen führte. *Philipsborn* berichtet von einem eigentümlichen Spannen und Ziehen im linken Knie seit 4 Jahren und dann plötzlicher Bewegungsunmöglichkeit. Ueber ziehende, als rheumatisch gedeutete Schmerzen berichtet auch *Lotsch* mit langsam eintretender Bewegungsbehinderung. Bei Erkrankung im Hüftgelenk ist in erster Linie die Abduktion eingeschränkt (Rostock). Recidivierende Schwellungen sind bei der Chondromatose selten beobachtet worden. Einklemmungserscheinungen traten bei einigen Patienten zuweilen auf; im Falle *Rostock* (4) sehr häufig; doch kann sie sein Patient durch Entspannung der Muskulatur und Wackelbewegung schnell wieder beseitigen. *Kienböck* berichtet über lautes Reiben und Knirschen im Gelenk bei Bewegungen, auch *Reichel* und *Rostock;* andere Untersucher haben nichts davon feststellen können.

Der Aufnahmebefund findet auffallenderweise viel kräftige Individuen (Müller, Riedel, Rehn, Reichel u. a.). Vielleicht ist es nur zufällig, denn es sind auch eine Reihe Fälle von mittelkräftigen und schwächlichen Patienten beschrieben worden. Der lokale Befund ergab in allen Fällen starke Verdickung des Gelenkes. „Die Schwellung entspricht der übermäßig ausgedehnten Gelenkkapsel, unregelmäßiger als bei einem Erguß“ (Reichel). Wie am Kniegelenk, so ist auch an den anderen Gelenken die Kapsel verdickt, die Konturen des Gelenkes sind meist verstrichen. Ein mehr oder minder großer Tumor oder viele kleine sind tastbar. Die Oberfläche ist meist höckerig, die Konsistenz knorpel- bis knochenhart, meist verschieblich, mit der Haut nicht verwachsen, doch ist die Haut darüber oft stark gespannt und glänzend. Der Tumor ist nicht immer deutlich abgrenzbar. Sehr oft wird eine Beugestellung im Gelenk eingenommen; das Gelenk kann dann vielfach überhaupt nicht mehr gestreckt werden (Lexer). Die Muskulatur ist atrophisch und differiert deutlich gegen die der anderen Seite. Im Falle *Reichel* betrug bei Erkrankung des lk. Knies der Oberschenkelumfang r. 49,5 cm, lk. 44,5 cm; der Wadenumfang r. 35, lk. 32,5 cm. *Hagemann* schildert den lokalen Befund bei Erkrankung der lk. Schulter „Es fehlt die schöne Wölbung; deltoideus ist ganz atrophisch, ebenso pectoralis major, trapezius, supra und infraspinatus. Lk. Oberarmumfang 23,5, r. 26,5 cm“. Die aktiven Bewegungen sind meist nur in beschränktem Maße möglich; die passiven Bewegungen verursachen manchen Patienten hochgradige Schmerzen. Die Umfangsdifferenz der erkrankten Gelenke betrug im Falle *Lotsch* 5 cm, im Falle *Reichel* 4,5 cm 2 cm über der Patella gemessen. Die Betastung ist manchmal außerordentlich schmerzhaft. Subluxation hat *Kienböck* in mehreren Fällen beobachtet. Metastasen treten nicht auf (Langemak, Nilsson). Das Befallensein mehrerer Gelenke gleichzeitig wird von *Kienböck, Nilsson* und anderen Autoren abgelehnt. Inzwischen sind jedoch mehrere Fälle beobachtet worden (Rostock), sodaß diese Ansicht nicht mehr zu Recht besteht.

Von größter Bedeutung ist das Röntgenbild für die frühzeitige Erkennung der Erkrankung. Soweit die Knorpelmassen in Verkalkung oder sogar in Verknöcherung übergegangen sind, sind sie ohne weiteres im Bilde zu sehen, teils als wolkige Schatten, teils scharf abgrenzbar. Bei *Rostock* (1) umgeben die rundlichen Knor-

pelkörper, kranzförmig dem Kapselansatz aufsitzend, den Schenkelhals. In einem späteren Bild ($3^1/_2$ Jahre) desselben Falles sind die einzelnen Körper zu einer einheitlichen Masse zusammengeschmolzen. Durch das Röntgenbild kann man feststellen, daß die Tumormassen in den noch nicht sehr fortgeschrittenen Stadien nur an der Peripherie des Gelenkes sitzen und der Form der Gelenkkapsel entsprechen. Dadurch ist erkannt worden, daß die Erkrankung von der Synovialis ausgeht. Die Tumormassen können daher auch entsprechend den Bursae serosae subtendineae und submusculares gelegen sein. In späteren Stadien ist das ganze Gelenk von Tumormassen erfüllt, die dann auch außerhalb des Gelenkes in der Muskulatur und im Fettgewebe erscheinen können. Veränderungen der Gelenkknorpel und Gelenkköpfe sind anfangs nicht vorhanden. Erst durch expansives Wachstum der Tumoren werden diese später hervorgerufen. In vorgeschrittenen Stadien wird oft eine Arthritis deformans festgestellt (Rostock), sodaß Autoren die Chondromatosis mit der Arthritis deformans in Verbindung bringen (Kappis). In schweren Fällen findet sich in der Gelenkregion ein mitteldichter bis dichter Schatten vor, welcher die Gelenkenden der Knochen zum Teil oder sogar ganz umgibt, von rundlicher bis ovaler Form, manchmal oberflächlich gelappt oder mit polypenartigen Ausläufern versehen. „Der Tumor stellt im Bilde nach Gestalt und Lage im vorgeschrittenen Stadium einen erstarrten, prallen Ausguß der Gelenkhöhle samt Taschen und Schleimbeuteln dar“ (Liappis).

Die diagnostischen Möglichkeiten sind also:

Anamnese: langsam steigende Beschwerden, die in der Ruhe sich bessern; Müdigkeitsgefühl im befallenen Gelenk.

Röntgenbild: wolkige Schatten im Bereich der Gelenkkapsel im Anfangsstadium, später das ganze Gelenk ausfüllend, mit deutlichen Verkalkungs- und Verknöcherungszentren.

Schmerz: ziehend und spannend, manchmal intermittierend.

Bewegungseinschränkung bis zur Bewegungsunmöglichkeit, besonders die Streckung ist frühzeitig erschwert.

Knirschen und Reiben bei Bewegungen (Erbsenknarren nach Reichel).

Abnahme der Muskulatur der erkrankten Partie.

Zunahme des Gelenkumfanges.

Palpation des Tumors: knollig, harte Konsistenz, manchmal leicht verschieblich.

Fehlen von Entzündungsymptomen.

Differentialdiagnose:

Arthritis deformans wird ein erfahrener Diagnostiker im Röntgenbild an dem Schwund und an der Neubildung von Knorpel- und Knochengewebe, sowie an dem Randwulst erkennen. Schwierig ist die Diagnose bei Auftreten beider Erkrankungen gleichzeitig (Rostock).

Gelenktuberkulose zeigt manche Aehnlichkeit, so in dem schleichenden Beginn, in den allmählichen Schwellungen und Bewegungseinschränkungen bei geringen Schmerzen. Die Tbc wird man aus Anamnese und schlechtem Allgemeinbefinden, ferner aus Erweichung und Fluktuation vermuten können. Probepunktion und Tuberkelnachweis können die Diagnose sichern.

Lues (ossificierende Periostitis) tritt meist erst im vorgeschrittenen Alter auf. Anamnese und Wassermannsche Reaktion ist positiv; Sensibilitätstörungen sprechen für tabische Erkrankung.

Gonorrhoische Gelenkerkrankung ist durch plötzlich einsetzende Schwellungen und heftigste Schmerzen bei aktiven und passiven Bewegungen charakterisiert. Der Nachweis von Gonokokken erhärtet die Diagnose.

Gelenkrheumatismus tritt meist plötzlich auf, befällt mehrere Gelenke gleichzeitig und ist mit hohem Fieber verbunden.

Osteomyelitis kann von der Metaphyse ausgehend in das Gelenk durchbrechen. Hohes Fieber, starke Rötung und Schmerzhaftigkeit neben dem Röntgenbild können Klarheit bringen.

Syringomyelie läßt die Schmerzempfindung sowie die Unterscheidung von warm und kalt fehlen, während das Tastgefühl erhalten bleibt.

Gelenksarkome sind durch die starken Zerstörungen des Gelenkes im Röntgenbild zu erkennen, ferner durch schnelles Wachstum und Metastasenbildung.

Fraktur mit Kallusbildung ist ebenfalls im Röntgenbild festzustellen.

Fremdkörper im Gelenk ebenso.

Kartilaginäre Exostosen sind nicht im Gelenk lokalisiert. Das Röntgenbild muß auch hier helfen. Der Spongiosavorsprung am Knochen ist mit vorgewölbter Corticalis versehen; der Vorsprung ist scharf begrenzt.

Blutergelenke bei Männern sind durch Anamnese auszuschließen.

Sind die Chondrome einwandfrei festgestellt, so ist nach Ansicht aller Autoren die Operation die Methode der Wahl. Im Widerspruch damit steht die Beobachtung *Rostock*'s an seinem 1. Fall, bei dem das Röntgenbild klar erwiesen hat, daß auch eine Rückbildung der Chondrome möglich ist. Auch *Bibergeil* hat ein Verschwinden der Gelenkkörper gesehen. Da aber im Falle *Rostock* trotz der Rückbildung die Beweglichkeit im Gelenk weiter abgenommen hat, darf man der Beobachtung keinen großen Wert für die Behandlung zumessen. Konservativ hat man es mit Massage, Heißluft, Ruhigstellung, Jodpinselung u. a. versucht, ohne jedoch eine Besserung erzielen zu können. Von den Operateuren steht *Kienböck* auf dem energischen Standpunkt der Amputation. Er ist auch allerdings der Ansicht, daß die Chondrome stets bösartig werden; dies ist nach den zahlreichen Untersuchungen nicht mehr aufrecht zu erhalten. Wohl können die Chondrome durch starkes expansives Wachstum außerordentlich schwere Zerstörungen des Gelenkes und des umliegenden Gewebes setzen, aber als bösartig sind sie deswegen noch nicht anzusehen, da sie keinerlei infiltrierendes Wachstum zeigen. Auch die in einigen Fällen festgestellte schleimige Entartung berechtigt nicht zu dieser Annahme. *Reichel, Müller, Kobylinsky, Rehn, Hagemann, Nissen, Eden,* lehnen daher die Amputation ab und raten zur Gelenkresektion, aber auch nur für die Fälle, in denen sowieso eine Gebrauchsunfähigkeit des Gelenkes vorliegt. Bei leichter Erkrankung resezieren *Henderson* und *Fenger* die Gelenkkapsel. Hierbei sind jedoch Recidive beobachtet worden. *Kopp, Lotsch, Fischer, Raab* halten die Arthrotomie mit Entfernung der Gelenkkörper für ratsam, und nach mehrmaligen Recidiven die Gelenkresection. *Lexer* hält es für unbedingt erforderlich, neben der eigentlichen Gelenkkapsel auch die Ansatzstellen der Gelenkhaut am Knochen, die Innenbänder, die Menisken, die Gelenkknorpelränder mit fortzunehmen, wenn man Recidive vermeiden wolle, da sich nach den Untersuchungen von *Fick* die Synovialhaut, die als Ausgangspunkt der Chondrombil-

dung angesehen wird, sich als Innenhaut noch über eine Strecke des Knochens bis zum Knorpel hin erstreckt und außerdem auch noch die durch das Gelenk verlaufenden Bänder überzieht. Zur Eröffnung des Gelenkes benutzten die Operateure Schnitte je nach Lage des Gelenkes; *König* erreicht die Tumormassen im Schultergelenk (Fall Hagemann) nach vorderem Längsschnitt und Durchtrennung des M. deltoideus. Am Knie werden neben seitlichem Längsschnitt der Textor'sche Bogenschnitt und ein H-förmiger Schnitt (Lexer) angewandt. Die Befunde im Gelenk sind wechselnd. Zum Teil wird nur ein einziger, größerer, vielgestalteter Tumor gefunden, der von der Knorpelgrenze ausgeht, teils viele kleinere Knorpelkörper, die entweder frei oder mehr oder minder breit gestielt auf der Gelenkkapsel sitzen und das ganze Gelenk ausfüllen können. Die Zahl der Gelenkkörper kann außerordentlich hoch sein (Berry gibt 1047 aus dem Kniegelenk an). Die Größe schwankt zwischen Linsen- und Walnußgröße. Diese Wahrnehmung veranlaßt *Rostock* 2 Typen von Chondromen zu unterscheiden:

1. den unizentrischen Typ
2. den multizentrischen Typ;

er läßt aber die Möglichkeit offen, daß die unizentrischen Chondrome sich erst durch Verschmelzung aus den multizentrischen bilden. Von 60 Fällen rechnet er 43 zu den multizentrischen und 17 zu den unizentrischen. Während in den meisten Fällen die Entfernung der Tumormassen keine großen Schwierigkeiten bereitet, ist im Fall *Hagemann* die Bizepssehne vollkommen eingeschlossen, sodaß, um den Tumor zu beseitigen, sie mitentfernt werden mußte. Im Fall *Lexer* sind die Lig. cruciata vom hinteren Recessus aus umwachsen und können nicht erhalten werden; auch Arterie und Vene liegen zwischen den seitlich nach hinten strebenden Wucherungen, wie in einer tiefen Mulde, und mußten mit dem Messer herausgeschält werden. Verwachsungen mit dem Knochen wurden nicht festgestellt, auch sind die Gelenkknorpelflächen meist völlig intakt und zeigen normales Aussehen. Lediglich in manchen vorgeschrittenen Fällen wurden Druckspuren durch eingeklemmte Gelenkkörper beobachtet, jedoch keine Auffaserung und keine knorpelige oder knöcherne Wucherung.

Die makroskopische Untersuchung findet Tumoren von wechselnder Größe, die in jeder Richtung mit Knorpelgewebe identisch

sind; die Oberfläche ist meist glatt; Form rundlich bis oval, zuweilen auch platt; die Farbe ist gelblich weiß oder schwach bläulich opalisierend; die Konsistenz ist wie die von Knorpel.

Mikroscopisch zeigen sich hyaline Knorpelzellen mit Bindegewebseinlagerungen, die zum Teil in verschiedenen Stadien der Verkalkung und Verknöcherung sich befinden. Das Knorpelgewebe läßt eine deutliche Schichtung erkennen, wie die Jahresringe eines Baumes (Liappis). Es handelt sich hierbei um Kalkringe. In den verknöcherten Teilen treten die Knochenbälkchen miteinander in Verbindung und bilden spongiöses Knochengewebe unter Einschliessung von Markräumen. Es sind also Chondrome, d. h. nach *Virchow* Knorpelbildungen an Stellen, die normalerweise von Knorpel frei sind.

Wohl das Interessanteste ist die Aetiologie der Chondrome. Reichel sagt: „Man kann sich des Eindrucks kaum erwehren, daß ein contagiöses Agens in das Gelenkinnere gelangt und nach allen Teilen desselben durch die Bewegungen mit der Synovialis verschleppt sei und überall — ähnlich wie bei der Tuberkulose — infizierend gewirkt habe. Welcher Art dieses supponierte Contagion sei, darüber enthalte ich mich jedes Urteils.“ Er stützt sich dabei auf *Virchow*'s Worte: „. . . . bei gewissen Sekundärknoten habe ich keinen Zweifel, daß ihre Bildung schon eine Dissemination in die Nachbarschaft voraussetzt, also eine Art von Ansteckung, von Contagion der Nachbargewebe darstellt.“ *Reichel* führt seine Theorie weiter aus, daß dieses Agens die Synovialzotten zur Vermehrung und Vergrößerung anreizt und in diesen dann Knorpelzellen auftreten, die verwachsen, sich mit Bindegewebe umgeben, und unter Loslösung vom Stiel zu freien Körpern werden können. *Lexer* sagt dazu, daß in seinen Fällen im mikroskopischen Bilde ein Uebergang von Knorpelgewächsen aus Zotten, wie ihn *Reichel* schildert, nirgends erkennbar sei, da jede Spur von Gelenkzotten verschwunden sei. *Rehn* hat dagegen durch Untersuchung der jüngsten Stadien den direkten Uebergang von Synovialzotten in Knorpelzellen nachweisen können. *Reichel*'s Theorie ist wohl kaum noch aufrecht zu erhalten, wenn auch immer wieder Autoren die Möglichkeit dieser Entstehung offen lassen. *Lexer* setzt an Stelle *Reichel*'s „Infektionstheorie“ seine „Entwicklungstheorie“. Danach sind Fehler in der Mesenchymdifferenzierung bei der Gelenkbildung die Ursache. Er beruft sich auf *Ribbert*'s Worte: „Alle Chondrome

entstehen aus Knorpelkeimen, die infolge von Entwicklungsstörungen von chondrogenen Teilen abgesprengt sind; also Knorpel an Stellen, die sonst frei sind, ist ein sicheres Zeichen für embryonale Absprengungs- und Verlagerungsprozesse.“ *Lexer* sagt weiter: „In der Synovialis ist aber bei den engen entwicklungsgeschichtlichen Beziehungen zum Knorpelgewebe die Möglichkeit derartiger zur Versprengung von Knorpelkeimen führender Störungen sicherlich gegeben. Denn das aus dem Mesenchymgewebe differenzierte chondrogene Gewebe, welches den Knorpelanlagen der Extremitätenknochen an den künftigen Gelenkenden wie eine Kappe aufsitzt, bleibt von dem chondrogenen Gewebe der daran stoßenden Knorpelanlage durch eine schmale Platte gewöhnlichen Mesenchymgewebes getrennt, durch dessen Schwund später die Gelenkhöhle entsteht. Sollte man unter diesen Umständen nicht die Möglichkeit ins Auge fassen dürfen, daß durch mangelhaften Schwund dieser Mesenchymplatte und durch übermäßige fehlerhafte Differenzierung seines Gewebes die Synovialis mit zahlreichen knorpeligen Geschwulstkeimen ausgestattet wird, welche durch eine, wie bei allen Tumoren, noch unbekannte Ursache zur Wucherung veranlaßt werden? Die Tatsache, daß die Chondrome überall von der Synovialis ausgehen und keinen Abschnitt derselben verschonen, ließe sich leicht damit erklären, daß die vorausgesetzten Entwicklungsstörungen sich in der ganzen Mesenchymplatte zutragen.“ Eine Reihe Autoren hat dagegen angeführt, daß die Knorpelwucherung auch von den Kreuzbändern, von der Knochenoberfläche, vom Rande der Gelenkknorpel ausgegangen ist. *Fick*'s Untersuchungen haben aber ergeben, daß, während die fibröse Schicht der Gelenkkapsel sich meist in der Nähe des Knorpelrandes in die Knochenhaut verliert, die Synovialhaut allein noch alle die angegebenen Teile überzieht, sodaß also wirklich nur die Synovialis den Ausgangspunkt für die Knorpelwucherungen darstellt. Die Ansicht mancher Autoren, daß nur an der Kapselumschlagstelle die Chondrome entstehen können, ist sicher nicht richtig. Daß sie in erster Linie dort entstehen können, ist leicht möglich. An der Knorpelumschlagstelle weist die Synovialis mehrschichtige Epithelstellen auf. Hier könnte bevorzugt die Mesenchymplatte nicht völlig verschwinden und die fehlerhafte Differenzierung stattfinden. *Lexer*'s Theorie findet z. Zt. die meisten Anhänger.

Die Frage, ob einer der unbekannten Faktoren, die die ver-

sprengten Keime zur Wucherung anreizen können, ein Trauma sein kann, ist bisher immer noch nicht geklärt. In den Fällen *Riedel, Rehn, Kienböck* und vielen anderen ist ein Trauma nachweisbar. In anderen Fällen wird es abgelehnt. Vielleicht wird durch ein Trauma die Widerstandskraft des gesunden Gewebes herabgesetzt und gleichzeitig durch Zerreißungen und Blutungen das Geschwulstgewebe zur Proliferation angereizt. Wenn die von *Thiem* aufgestellten Forderungen erfüllt sind:

1. der Tumor muß an der Stelle der ursprünglichen Gewalteinwirkung entstehen,
2. es muß zwischen Unfall und Ausbruch der Erkrankung eine Brücke von Erscheinungen vorhanden sein, die den ursächlichen Zusammenhang mit der Verletzung auch in zeitlicher Beziehung begreiflich bezw. wahrscheinlich erscheinen läßt,
3. die Neubildung muß sich innerhalb eines gewissen Zeitraumes spätestens gezeigt haben,

kann man den Zusammenhang zwischen Trauma und Geschwulst nicht ohne Weiteres ablehnen. Hereditäre Beziehungen sind bei den Chondromen nicht gefunden worden.

Sarkome

Je nach der Matrix, von der die Gelenksarkome ausgehen, findet man Fibrosarkome (Doerberl, Burkhardt), Spindelzellensarkome (Lockwood, Salter und Hardie), Rundzellensarkome (Rydygier, Marsh, Garré), Xanthosarkome (Züllig), Riesenzellsarkome (Schuhmacher, Moser), Myeloidsarkome (Annandale und Turner). Fast ausschließlich wird das Kniegelenk von den Sarkomen ergriffen; *Schuhmacher* berichtet über 2 Fälle von Sarkomen an dem Fußgelenk. Nach *Enderlen* sollen Frauen eine Prädisposition besitzen: sehr überzeugend läßt sich dies an den wenigen bisher bekannt gewordenen Fällen nicht beweisen. Das Alter der Patienten schwankt zwischen 15 Jahren (Tobler) und 46 Jahren (Simon).

Die Beschwerden beginnen mit geringgradigen Schmerzen, die über mehrere Jahre hin bestehen, bisweilen längere Zeit nachlassen oder sogar verschwinden, und dann wieder auftreten können. Auch Bewegungsbehinderung bleibt oft längere Zeit ganz aus oder ist so geringfügig, daß keine ärztliche Hilfe in Anspruch genommen

wird. So waren bei *Züllig* 10 Jahre lang, bei *Guillard* 13 Jahre lang die Bewegungen völlig uneingeschränkt. Daneben sind Fälle veröffentlicht worden, bei denen schon $^3/_4$ Jahr nach Bemerken der ersten Beschwerden die Schmerzen unerträglich und die Bewegungen unmöglich geworden waren (Salter). Auch Schwellungen im Gelenk wurden nicht immer beobachtet. Dagegen haben die Patienten meist seit einiger Zeit einen langsam wachsenden Tumor in Gelenknähe gefühlt.

Bei der Aufnahme in die Klinik wird bei meist kräftigen Individuen eine Atrophie der Muskulatur der ganzen unteren Extremität festgestellt. *Enderlen* hat in einigen Fällen eine Belastung mit Tuberkulose eruiert. Lokal findet sich eine spindelförmige Auftreibung des Gelenkes; eine etwas gewölbte Schwellung ist am Gelenk, meist an der Vorderseite zu fühlen, doch erst in vorgeschrittenen Stadien. Vergleichbar ist diese Schwellung mit einem Fungus. Bisweilen wurden auch kleinere, gestielte Tumoren palpiert. Das Röntgenbild ist ohne pathologischen Befund; die Gelenkflächen sind unverändert; erst in weit vorgeschrittenen Fällen sind röntgenologisch Veränderungen nachweisbar.

Die diagnostischen Kennzeichen sind gering:

Anamnese: langsam steigende allgemeine Beschwerden im Gelenk.

Muskelatrophie der befallenen Partie.

Spindelförmige Anschwellung des Gelenkes.

Palpation eines Tumors.

Bei diesen indifferenten Erscheinungen ist es nicht zu verwundern, daß Rydygier 1909 melden konnte, daß er zum ersten Mal die richtige Diagnose vor der Operation gestellt habe, nachdem schon bereits 10 Fälle veröffentlicht waren.

Differentialdiagnose:

Tuberkulose ist fast in allen bekannt gewordenen Fällen angenommen worden. Nach *Züllig* spricht für Sarkom

1. das Mißverhältnis zwischen Tumor und Geh- resp. Bewegungsvermögen,
2. Schmerzfreiheit oder nur geringe Schmerzen,
3. kein Knarren und Reiben bei Bewegungen,

4. blutiggefärbter oder rein blutiger Erguß,
5. Fehlen von Abzeß und Fistelbildung.

Arthritis deformans tritt mehr bei älteren Leuten auf; sie ist auch im Röntgenbild zu erkennen.

Meniskusverletzungen können vorgetäuscht werden, wenn kleinere, gestielte Tumoren Einklemmungserscheinungen verursachen.

Als ultimum refugium ist die Probeexcision vorzunehmen.

Die Behandlung ist der Malignität des Tumors entsprechend die sofortige Operation nach baldmöglichster Erkennung. *Rydygier* hält die Gelenkresection und in vorgeschrittenen Fällen die Amputation für indiciert. In schwersten Fällen darf man auch nicht vor der Exartikulation im darübergelegenen Gelenk zurückschrecken, wenn man völlige Heilung erzielen will. Sehr oft kommt auch diese radikale Behandlung zu spät. *Enderlen* entfernte nur die erkrankten Kapselteile und die gestielten Geschwülste; auch *Guillard, Marsh, Züllig* behandelten ebenso und begründeten ihre Handlungsweise mit der außerordentlich langsamen Entwicklung des Tumors. Jedoch mußte *Züllig* seine Behandlung mehrmals wiederholen und *Marsh* mußte später amputieren. Es empfiehlt sich also für leichtere Fälle die Entfernung der befallenen Kapselteile, in Fällen, in denen die Gelenkflächen verdächtig erscheinen, die Resektion, und für schwere Fälle Amputation oder Exartikulation.

Der Operationsbefund läßt eine Trennung im Tumorwachstum erkennen, und zwar

1. genau begrenzte, wenige, harte, gestielte Tumoren,
2. diffuse Infiltration,
3. beiden Arten kombiniert.

Die makroskopische Untersuchung der ersteren zeigt im Durchschnitt weißlichgelbes, stellenweise sehnig glänzendes Gewebe, das überall durch eine Art Kapsel scharf umgrenzt ist; verwachsen sind diese Tumoren mit den Seitenbändern, den Menisken und den Kreuzbändern. Die zweiten zeigen sich als umschriebene Infiltration der Gelenkkapsel, doch kann diese auch ganz in die Tumormasse übergegangen sein; die Innenfläche der Kapsel ist manchmal mit zottigen oder gestielten Massen bedeckt.

Mikroskopisch läßt sich die histologisch verschiedene Bauart der Tumoren erkennen.

Ein Trauma als Ursache der Erkrankung wird allgemein abgelehnt, doch wird zugegeben, daß eine Verschlimmerung danach eintreten kann. Eine hereditäre Belastung ist nicht gefunden worden.

Es ist mir eine angenehme Pflicht, Herrn Professor Dr. *Klapp* für die Ueberlassung der Arbeit an dieser Stelle meinen Dank auszusprechen.

Ebenso danke ich dem Referenten, Herrn Priv.-Dozent Dr. *Baumann* für seine fördernden Anregungen.

Literaturverzeichnis.

Bauer: Ueber einen eigenartigen Fall von Chondrom am linken Knie. I. D. Bonn 1906.

Behrmann: Haemangiome ungewöhnlicher Lokalisation. I. D. Göttingen 1927.

Bischitzky: Ueber äußere subseröse Lipome des Ellbogengelenkes. Bruns Beiträge z. kl. Chir. Bd. 23 S. 126ff.

Blumenthal: Primäres, diffuses Sarkom der Kniegelenkkapsel. D. med. Wochenschrift 1912. S. 2305 ff.

Braun: Ueber 2 Fälle von intraartikulären Tumoren. I. D. Erlangen 1929.

Brunn, v.: Ueber ein Fibrom des äußeren Meniskus des Kniegelenkes. Bruns Beiträge z. kl. Chir. Bd. 52 S. 610.

Burkhardt: Ein primäres Sarkom der Kniegelenkkapsel. D. Zeitschr. f. Chir. Bd. 201 S. 467ff.

Catteano: Osteochondromatosis articulare. Zentralblatt f. Chir. 1927 41/308.

Commes: Zur Kenntnis der Gelenkchondrome. I. D. Köln 1927.

Doeberl: Ueber Tumoren der Kniegelenkkapsel. I. D. Köln 1924.

Enderlen: Ueber Geschwülste der Kniegelenkkapsel. Med. Klinik 1920 S. 721 ff.

Filter: Ueber solitäre Lipome des Kniegelenkes und ihre Ursachen. I. D. Greifswald 1890.

Garré: Diffuses Sarkom der Kniegelenkkapsel. Bruns Beiträge z. kl. Chir. Bd. 7. S. 232 ff.

Grosch: Studien über das Lipom. D. Zeitschr. f. Chir. 1887 S. 306 ff.

Haas: Ueber Gefäßtumoren der Kniegelenkkapsel. D. Zeitschr. f. Chir. Bd. 173. S. 130 ff.

Hagemann: Gelenkkapselchondrom des Schultergelenks. Med. Klinik 1913. S. 1243ff.

Halle: Zur Kasuistik von Chondrombildungen. I. D. Kiel 1906.

Hammer: Ein Fall von Gelenkkapselosteom (Kniegelenk). Fortschr. a. d. Gebiet d. Röntgenstr. Bd. 37 S. 860ff.

Hannemüller: Ueber primäre Sarkome der Gelenkkapsel. Bruns Beitr. z. kl. Chir. Bd. 63, S. 307 ff.

Hilgenberg: Ueber die Haemangiome der Gelenkkapsel. Bruns Beiträge z. kl. Chir. Bd. 123 S. 645 ff.

Kienböck: Ueber Gelenkkapselosteome. Fortschr. a. d. Gebiet d. Röntgenstr. Bd. 32 S. 527 ff.

— — Ueber Gelenkkapselchondrome. D. Zeitschr. f. Chir. Bd. 141 S. 232 ff.

Kufferath: Ueber ein Haemangiom der Kniegelenkkapsel. I. D. Köln 1925.

Langemak: Zur Kenntnis der Chondrome und anderer seltener Geschwülste der Gelenke. Archiv f. kl. Chir. 1904. Bd. 72, S. 55 ff.

Lexer: Gelenkchondrome D. Zeitschr. f. Chir. Bd. 88, S. 311 ff.

Liappis: Ueber Gelenkchondromatose. I. D. Leipzig 1928.

Marchand: Ungewöhnlich große multiple Kaspelosteome des linken Kniegelenkes nach Hydarthros. Münch. Med. Wochenschr. 1917. S. 1325 ff.

Metzler: Ueber einen Fall von Gelenkklipom. D. Zeitschr. f. Chir. Bd. 196, S. 326 ff.

Moser: Primäres Sarkom der Fußgelenkkapsel. D. Zeitschr. f. Chir. Bd. 98, S. 306 ff.

Möller: Chondrome am Fuß. I. D. Bonn 1920.

Müller: Beiträge zur Kenntnis des Lymphangioms. Bruns Beiträge z. kl. Chir. Bd. 84 S. 511 ff.

Nielson: Ein Fall von Chondromatose des Hüftgelenkes. Archiv f. kl. Chir. 1927 Bd. 144.

Oeser: Zur Kenntnis der gutartigen Gelenkkapsel-Geschwülste. I. D. Heidelberg 1917.

O'Ferral: Hemangiomas of the kneejoint. Zentralblatt f. Chir. 1925. Bd. 33, S. 190.

Philippsborn: Ein Fall von Chondromatose des Kniegelenkes I. D. Berlin 1912.

Raab: Ueber die Gelenkschondromatose. I. D. Gießen 1929.

Reichel: Chondromatose der Kniegelenkkapsel. Archiv f. kl. Chir. 1900. Bd. 61.

Reichel-Neuwerk: Eine echte Zottengeschwulst (Angio-fibrom) des Kniegelenkes. Archiv f. kl. Chir. Bd. 85, S. 899 ff.

Robson: A case of polypoid growths in the kneejoint. (The Lancet 1891. Bd. 1. S. 934.) zit. bei Reichel Handbuch d. prakt. Chir. Bd. 5.

Rostock: Die Gelenkrondchromatose. Bruns Beiträge z. kl. Chir. Bd. 144 S. 58 ff.

Rydygier, v: Zur Diagnose u. Therapie des primären Sarkoms der Kniegelenkkapsel. D. Zeitschr. f. Chir. Bd. 82. S. 211 ff.

Rüter Sarkome der Gelenke. I. D. Kiel 1920.

Sayed: Ueber Gelenkchondromatose. I. D. Heidelberg 1929.

Schmidt: Ueber die von der Patella ausgehenden Geschwülste mit besonderer Berücksichtigung des primären Sarkoms. I. D. Leipzig 1907.

Schumacher: Zur Kenntnis der Riesenzellgeschwülste der Gelenkkapsel. I. D. Köln 1930.

Seidener: Ueber einen seltenen Fall von Angio-cavernösen Geschwülsten. I. D. München 1910.

Simon: Ueber ein Osteom der Kniegelenkkapsel. D. Zeitschr. f. Chir. Bd. 190 S. 116 ff.

— — Ueber multiple Kapselosteome des Schultergelenkes. D. Zeitschr. f. Chir. Bd. 196 S. 318 ff.

Spuler: Ueber die feinere Histologie der Chondrome. I. D. Heidelberg 1902.

Thomashoff: Beitrag zur Kasuistik der sarkomatösen Geschwülste des Kniegelenkes. I. D. Würzburg 1896.

Trapp: Ueber einen seltenen Fall von Osteom der oberen Tibiaepiphyse mit Beteiligung des Kniegelenkes. D. Zeitschr. f. Chir. Bd. 43 S. 608 ff.

Volkmann: Beiträge zur Chirurgie. Leipzig 1875. S. 183 ff.

Wagner: Ueber Lipome des Kniegelenkes I. D. Marburg 1887.

Weir: Ueber Fettgeschwülste und Sarkome des Kniegelelenkes. Zentralblatt f. Chir. 1886 S. 799.

Zesas: Ueber eine seltene Geschwulst der Kniegelenkkapsel. D. Zeitschr. f. Chir. Bd. 82 S. 267 ff.

Züllig: Tumoren der Kniegelenkkapsel. Korrespondenzblatt f. Schweizer Aerzte 1917 N. 41. Refer.: Med. Klinik 1918, S. 46.

Lebenslauf.

Ich bin am 6. November 1903 in Magdeburg als Sohn des Oberpostsekretärs Emil *Elborg* und seiner Frau Anna, geb. Odendahl geboren. In Magdeburg besuchte ich die Bürgerschule, in Marburg das Gymnasium Philippinum bis zur Obersekundareife. Nach 5jähriger kaufmännischer Tätigkeit bereitete ich mich $1^3/_4$ Jahr lang zur Reifeprüfung vor und bestand diese Ostern 1928 als Extraneer vor dem Prov.-Schulkollegium in Frankfurt. Ich studierte in Marburg Medizin, bestand die Vorprüfung am 1. August 1930, und studierte weiter in Marburg mit Ausnahme des 7. Semesters in Innsbruck. Am 12. Januar 1934 bestand ich das Staatsexamen. Vom 1. Februar bis 31. Mai war ich an der Med. Poliklinik in Marburg (Direktor: Prof. Dr. *Klewitz*), vom 1. Juni bin ich an der Augenheilanstalt Wiesbaden (Direktor: Dr. *H. Göring*) beschäftigt.

Meine Lehrer waren:

in Marburg: Prof. *Alverdes, v. Auwers, Claussen, Dittler, Göppert, Grüneisen, Gürber, Jaeck, Jacobshagen, Kutscher, Meerwein, Nauck, Schenk, Strecker;*

in Innsbruck: *Kumer, Ranzi, Steyrer, Zacherle;*

in Marburg: *Baur, Brock, Eimer, Enke, Freudenberg, Grüter, Hildebrand, Kehrer, Klapp, Klewitz, Kretschmer, Loebell, Mauz, Naujoks, Neumann, Pfannenstiel, Ruete, Schwenkenbecher, Uffenorde, Versé, Wiedhopf.*